

А.Е. Лаврова, Е.Ю. Коновалова, Д.А. Давыдова, В.Е. Шеляхин, Е.В. Лобанова

ДЕФИЦИТ ЛИЗОСОМНОЙ КИСЛОЙ ЛИПАЗЫ У РЕБЕНКА 5 ЛЕТ

ФГБУ «Приволжский федеральный медицинский исследовательский центр» МЗ РФ, г. Нижний Новгород, РФ



Дефицит лизосомной кислой липазы (ДЛКЛ) – наследственно-обусловленное, аутомно-рецессивное, прогрессирующее заболевание, характеризующееся массивным внутрилизосомальным накоплением липидов (триглицеридов и эфиров холестерина), при отсутствии лечения приводящее к формированию фиброза, цирроза печени и печеночной недостаточности. Представлен клинический пример ранней диагностики ДЛКЛ у ребенка 5 лет, который проявлялся гепатомегалией, дислипидемией, синдромом цитолиза. При обследовании сибсов на активность липазы выявлен еще один случай заболевания в семье у сестры.

Ключевые слова: дети, дефицит лизосомной кислой липазы, гепатомегалия, дислипидемия, фиброз, микровезикулярный жировой гепатоз.

Цит.: А.Е. Лаврова, Е.Ю. Коновалова, Д.А. Давыдова, В.Е. Шеляхин, Е.В. Лобанова. Дефицит лизосомной кислой липазы у ребенка 5 лет. Педиатрия. 2017; 96 (6): 183–186.

A.E. Lavrova, E.Y. Konovalova, D.A. Davydova, V.E. Shelyakhin, E.V. Lobanova

DEFICIENCY OF LYSOSOMAL ACID LIPASE IN A 5 YEARS OLD CHILD

Privolzhsky Federal Medical Research Center, Nizhny Novgorod, Russia

Deficiency of lysosomal acid lipase (DLAL) is a hereditary autosomal recessive, progressive disease characterized by massive intralysosomal accumulation of lipids (triglycerides and cholesterol esters); without treatment it leads to fibrosis, cirrhosis and hepatic insufficiency. The article describes a clinical example of early DLAL diagnostics in a 5 years old child, which was manifested by hepatomegaly, dyslipidemia, cytolysis syndrome. When examining siblings for lipase activity, another case in the family, in sister was revealed.

Keywords: children, deficiency of lysosomal acid lipase, hepatomegaly, dyslipidemia, fibrosis, microvesicular fatty hepatosis.

Quote: A.E. Lavrova, E.Y. Konovalova, D.A. Davydova, V.E. Shelyakhin, E.V. Lobanova. Deficiency of lysosomal acid lipase in a 5 years old child. *Pediatrics*. 2017; 96 (6): 183–186.

Дефицит лизосомной кислой липазы (ДЛКЛ) – это наследственно-обусловленное, аутомно-рецессивное, прогрессирующее заболевание, характеризующееся массивным внутрилизосомальным накоплением липидов (триглицеридов и эфиров холестерина). Он обусловлен мутациями различных участков гена кислой липазы лизосом, локализующегося в хромосоме 10q24-q25 [1]. Это заболевание характеризуется полиорганной патологией более чем у 87% и протекает с поражением печени (87%), сердечно-сосудистой системы (87%), вовлечением селезенки (36%) и желудочно-кишечного тракта (боли в животе, синдром

мальабсорбции, желудочно-кишечные кровотечения) в 22% случаев [2].

Данное заболевание имеет две фенотипические формы:

1) болезнь Вольмана – клинически характеризуется стеатореей, плохой прибавкой массы тела, гепатоспленомегалией, желтухой. Заболевание обычно приводит к смерти в течение первого года жизни (медиана возраста на момент смерти 3,5 месяца) [3, 4];

2) болезнь накопления эфиров холестерина может диагностироваться как у детей (в возрасте 5–9 лет), так и у взрослых. Для этой формы характерны гепатоме-

Контактная информация:

Лаврова Алла Евгеньевна – д.м.н., главный научный сотрудник отдела «Клиника гастроэнтерологии и нарушения обмена веществ» ФГБУ «Приволжский федеральный медицинский исследовательский центр» МЗ РФ
Адрес: Россия, 603950, г. Нижний Новгород, ул. Семашко, 22
Тел.: (831) 436-03-84, E-mail: lavrova26@mail.ru
Статья поступила 16.10.16, принята к печати 6.09.17.

Contact Information:

Lavrova Alla Evgenievna – MD., chief researcher in Clinic of Gastroenterology and Metabolic Disorders Department, Privolzhsky Federal Medical Research Center
Address: Russia, 603950, Nizhny Novgorod, Semashko str., 22
Tel.: (831) 436-03-84, E-mail: lavrova26@mail.ru
Received on Oct. 16, 2016, submitted for publication on Sep. 6, 2017.

галия, гипербеталипопротеидемия, повышение аминотрансфераз. При морфологическом исследовании печень блестящая, желто-оранжевого цвета, характерен микровезикулярный стеатоз и/или фиброз (52%), что впоследствии приводит к печеночной недостаточности и необходимости трансплантации печени [1, 5].

До недавнего времени диагностика ДЛКЛ представляла трудности. На сегодняшний день возможна энзимодиагностика (определение активности фермента лизосомной кислой липазы в крови), являющаяся золотым стандартом диагностики ДЛКЛ. Также возможно и молекулярно-генетическое исследование [2, 3].

Основным методом лечения ДЛКЛ является пожизненная ферментозаместительная терапия себелипазой α -рекомбинантной лизосомальной кислой липазой. Лечение показано при подтверждении диагноза и наличии хотя бы одного симптома заболевания [3].

Прогноз заболевания определяется возрастом манифестации болезни, поражением органов и систем, началом ферментозаместительной терапии. Своевременная постановка диагноза ДЛКЛ может определять продолжительность жизни маленького пациента. Учитывая вышеизложенное, приводим клинический пример постановки диагноза «Дефицит лизосомной кислой липазы» у 2 детей в семье.

М., 5 лет, поступил в клинику института впервые с жалобами на боли в животе, возникающие независимо от приема пищи, зуд кожи и проявления атопического дерматита.

Анамнез жизни. Ребенок от II беременности (на фоне угрозы прерывания), II срочных родов. В браке есть еще двое детей – старшая и младшая дочери. Роды крупным плодом – масса тела при рождении 4000 г, длина 53 см. Период новорожденности – перелом ключицы. На первом году жизни диспансерное наблюдение у невролога по поводу перинатального поражения нервной системы (синдром повышенной нервно-рефлекторной возбудимости).

Перенесенные заболевания: атопический дерматит (с 2,5 месяцев), токсоплазмоз, ветряная оспа, киста Бейкера правого коленного сустава. Профилактические прививки по национальному календарю. Аллергологический анамнез отягощен – пищевая аллергия на говядину, пшеницу, скумбрию. Наследственность (со слов матери) не отягощена.

Анамнез заболевания. С 3 лет стали беспокоить боли в животе неопределенной локализации, вздутие живота. При объективном осмотре, проведении УЗИ органов брюшной полости отмечено увеличение правой доли печени. Диагностирована хроническая персистирующая Эпштейна-Барра вирусная инфекция. В возрасте 4 лет отмечен рост активности трансаминаз до 3–4 норм. Мальчик неоднократно обследовался у гастроэнтеролога, ревматолога, инфекциониста. Выставлялись диагнозы: хронический колит, целиакия, персистирующая герпесвирусная инфекция, паст-инфекция гепатита А, паст-инфекция токсоплазмоза. С 4 лет ребенок находился на безглютеновой диете – без клинического эффекта. С 4 лет диагноз «болезнь печени неуточненная».

Данные объективного осмотра. Состояние по заболеванию средней тяжести. Самочувствие не нарушено. Ребенок гиперактивен. Правильного телосложения, физическое развитие дисгармоничное за счет дефицита массы тела (15%). Пальпируются подчелюстные, шейные лимфатические узлы, эластичные, безболезненные, не спаянные с окружающими тканями, I–II порядка. Кожные покровы бледные, периорбитальные тени. Отмечаются общая сухость кожных покровов, проявления атопического дерматита (единичные экскориации, лихенизация, выраженный кожный зуд). Обращают внимание выраженная венозная сеть на передней брюшной стенке и груди, пальмарная эритема. Видимые слизистые оболочки розовые, влажные, чистые. Язык обложен белым налетом. В полости рта кариозные зубы. Дыхание носовое свободное, при аускультации пуэрильное, хрипов нет. Тоны сердца ясные, ритм правильный. Живот мягкий, несколько вздут, при пальпации безболезненный. Печень +6 см из-под края реберной дуги по среднеключичной линии, по правой передней аксиллярной линии – +6 см, размеры печени по Курлову 12 см–12 см–10 см. Край печени округлый, ровный, мягковатой консистенции, безболезненный. Селезенка +1 см. Стул и диурез не нарушены.

Учитывая ранний дебют заболевания, дифференциальный диагноз проводился между гепатитами инфекционной этиологии, аномалиями развития сосудов и желчевыделительной системы, болезнями накопления (гликогеновая болезнь печени, болезнь Гоше, болезнь Ниманна–Пика, болезнь Вильсона, дефицит α_1 -антитрипсина, тирозинемия), опухолями печени.

По результатам обследования – анализы крови на маркеры гепатитов А, В, С, герпесвирусы, на ВИЧ1, 2, RW – отрицательные. Концентрация меди в крови и моче, содержание в крови α_1 -антитрипсина, церулоплазмينا, α -фетопротеина не превышали должествующих значений. Были исключены гликогеновая болезнь печени, болезнь Гоше, Ниманна–Пика тип С, муковисцидоз.

В биохимическом анализе крови: АЛТ 125,5 U/l (норма 0–41 U/l), АСТ 100,2 U/l (норма 0–35 U/l), холестерин общий 5,81 мМ/л (норма 3–5,3 мМ/л), холестерин ЛПВП 1,35 мМ/л (норма 0,2–1,4 мМ/л), коэффициент атерогенности 3,3 (норма 1,8–3,3), триглицериды (ТГ) 2,5 мМ/л (норма 0,3–1,1 мМ/л), холестерин ЛПНП 4,13 мМ/л (норма 0,5–1,5 мМ/л), холестерин ЛПОНП 1,5 мМ/л (норма 0,3–0,9 мМ/л), ЛДГ 459 U/l (норма 207–414 U/l). Таким образом, в биохимическом анализе крови отмечались умеренный синдром цитолиза, гиперхолестеринемия незначительная, дислипопротеидемия (повышение ТГ, ЛПНП, ЛПОНП). В общем анализе крови эозинофилия 17%. В копрограмме – детрит 3,5+, нейтральный жир 0,5+, крахмал 0,5+, слизь 0,5+.

Эзофагогастродуоденоскопия: полип кардии 2-го типа. Дистальный рефлюкс-эзофагит умеренно выраженный. Пангастрит, бульбит эритематозный. Признаков варикозного расширения вен пищевода нет. Патологистологическое исследование слизистой оболочки тощей кишки: слизистая оболочка

тощей кишки без признаков атрофии и воспалительных изменений.

Содержание антител классов IgG, IgA к трансглутаминазе, глиадину не превышало должностные значения.

УЗИ органов брюшной полости: увеличение правой доли печени (печень + 4 см у края реберной дуги, передне-задний размер правой доли 112 мм, левой – 58 мм), диффузные изменения печени (контуры ровные, эхоструктура умеренно неоднородная, неравномерная, эхогенность снижена, желчные ходы не расширены, сосудистый рисунок не изменен), увеличение размеров и перегиб желчного пузыря. Реактивные изменения поджелудочной железы. Умеренное увеличение и дополнительная доля селезенки. Кровоток в сосудах печени и селезенки не изменен.

Непрямая фиброэластометрия печени: эластичность печени 7,2 КПа, что с достоверностью более 90% соответствует стадии фиброза F1 (по METAVIR).

МРТ органов брюшной полости: МР-картина увеличения правой доли печени, нерезких диффузных изменений печени, удлинения и перегиба желчного пузыря.

Проведена лапароскопическая биопсия печени. Осмотр брюшной полости: печень значительно увеличена, ярко-желтого цвета, поверхность гладкая, блестящая. Желчный пузырь увеличен. Выполнена биопсия края печени дважды с максимальным погружением в паренхиму. В образовавшемся дефекте определяется жировая ткань, кровоточивость не выражена (рис. 1).

Патологогистологическое исследование биоптата печени. Заключение: гистологическая картина микровезикулярного жирового гепатоза с умеренно выраженным фиброзом (F2 по METAVIR) (рис. 2).

Проведены энзимодиагностика и медикогенетический анализ на исключение болезни накопления – ДЛКЛ – в ФГБНУ «Медико-генетический научный центр» (г. Москва). Определена низкая активность фермента в сухих пятнах крови у больного М. – 0,01 нМ/ч/пятно, при нормальных показателях 0,16–1,8 нМ/ч/пятно.

В последующем проведен частичный анализ гена *LIPA* (болезнь накопления эфиров холестерина, недостаточность кислой липазы, болезнь Вольмана), методом прямого автоматического секвенирования проанализированы экзоны 4, 7, 8 и 9 гена и прилегающие интронные участки. Обнаружены две мутации в компаунд-гетерозиготном состоянии в экзонах 4 и 8: мутация с.420G<A (р.W140*), ранее не описанная, приводящая к образованию стоп-кодона, и мутация с.894G<A, приводящая к исчезновению сайта сплайсинга, описанная как частая патогенная соответственно [6]. У сибса 1 были найдены аналогичные мутации (активность кислой липазы в биологическом материале (пятна крови) составила 0,02 нМ/ч/пятно). Исследование ДНК родителей показало, что мутация с.420G<A унаследована от отца, мутация с.894G<A унаследована от матери.

Таким образом, на основании проведенного клинико-лабораторного и молекулярно-генетического обследования поставлен клинический диагноз основной: Дефицит лизосомной кислой липазы. Болезнь

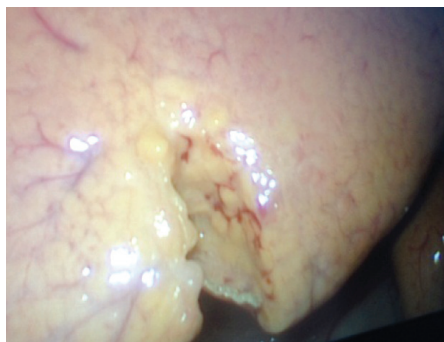

Рис. 1. Лапароскопическая биопсия печени у больного М.

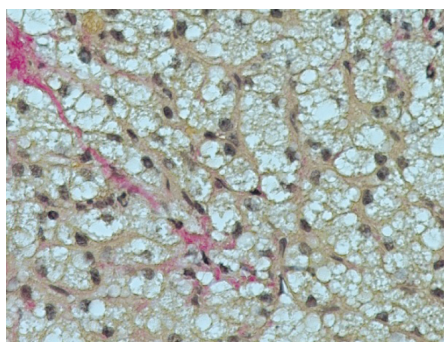


Рис. 2. Микровезикулярный жировой гепатоз у больного М. Ув. 40, окраска по ван Гизону.

накопления эфиров холестерина. Фиброз печени F2 (по Metavir). Сопутствующий диагноз: полип кардии 2-го типа. Хронический гастродуоденит (пангастрит, бульбит эритематозный), период неполной клинической ремиссии. Атопический дерматит, детская форма, с преобладанием пищевой сенсibilизации, ограниченный, обострение.

В настоящее время ребенку начато этапное лечение с применением ферментозаместительного препарата – себелипаза альфа.

Заключение

Представлен клинический случай диагностики редкого заболевания двух случаев в семье (у ребенка дошкольного возраста и его сестры) – ДЛКЛ. Следует отметить, что при достаточно ранней диагностике ДЛКЛ у ребенка М. уже имело место формирование осложнения заболевания – фиброз, микровезикулярный стеатоз печени, при небольшом отклонении лабораторных показателей, что свидетельствует о тяжести и прогрессирующем течении заболевания. При обследовании сибсов в семье на активность лизосомной липазы был выявлен еще один случай заболевания. Только своевременное начало ферментозаместительной терапии будет способствовать благоприятному течению болезни и обратному регрессу фиброза. Таким образом, следует считать оправданным обследование детей с идиопатическими гепатитами, стеатогепатитами, фиброзом, циррозом печени для исключения ДЛКЛ. При выявлении данного заболевания обязательно обследование всех членов семьи на определение активности данного фермента.

Конфликт интересов: авторы статьи подтвердили отсутствие финансовой поддержки и конфликта интересов исследования, о которых необходимо сообщить.

Литература

1. Шифф Юджин Р., Соррел Майкл Ф., Мэддрей Уиллис С. Введение в гепатологию. Сер. «Болезни печени по Шиффу»: Пер. с англ. М.: ГЭОТАР-Медиа, 2011.
2. Harrison SA. Management of Lysosomal Acid Lipase Deficiency for the Gastroenterologist and Hepatologist. *Gastroenterology & Hepatology*. 2016; 12 (5): 331–333.
3. Баранов А.А., Намазова-Баранова Л.С., Гундобина О.С., Михайлова С.В., Захарова Е.Ю., Вишнева Е.А., Савостьянов К.В., Степанян М.Ю. Дефицит лизосомной кислой липазы: клинические рекомендации по оказанию медицинской помощи детям. *Педиатрическая фармакология*. 2016; 13 (3): 1–5.
4. Jones SA, Valayannopoulos V, Schneider E, Eckert S, Banikazemi M, Bialer M, Cederbaum S, Chan A, Dhawan A, Di Rocco M, Domm J, M. Enns G, Finegold D, Gargus JJ, Guardamagna O, Hendriksz C, Mahmoud IG, Raiman J, Selim LA, Whitley CB. Rapid progression and mortality of lysosomal acid lipase deficiency presenting in infants. *Genet. Med*. 2016; 18 (5): 452–458.
5. Burton BK, Deegan PB, Enns GM, Guardamagna O, Horslen II S, Hovingh GK, Lobritto SJ, Malinova V, McLin VA, Raiman J, Di Rocco M, Santra S, Sharma R, Sykut-Cegielska J, Whitley CB, Eckert S, Valayannopoulos V, Quinn AG. Clinical Features of Lysosomal Acid Lipase Deficiency. *Journal of Pediatric Gastroenterology and Nutrition*. 2015; 61 (6): 619–625.
6. Scott SA, Liu B, Nazarenko I, Martis S, Kozlitina J, Yang Y, Ramirez C, Kasai Y, Hyatt T, Peter I, Desnick RJ. Frequency of the cholesteryl ester storage disease common LIPA E88JM mutation (c.894G>A) in various racial and ethnic groups. *Hepatology*. 2013; 58 (3): 958–965.

© Коллектив авторов, 2017

DOI: 10.24110/0031-403X-2017-96-6-186-190
<https://doi.org/10.24110/0031-403X-2017-96-6-186-190>

О.В. Молочкова, О.Б. Ковалев, О.В. Шамшева, В.Ф. Учайкин

СЕМЕЙНЫЙ СЛУЧАЙ ТОКСИЧЕСКОГО ГЕПАТИТА,
ВЫЗВАННОГО ИБУПРОФЕНОМРоссийский национальный исследовательский медицинский университет им. Н.И. Пирогова МЗ РФ,
Москва, РФ

Цель: демонстрация диагностического поиска и лечения семейного случая токсического гепатита, индуцированного приемом ибупрофена. Материалы и методы исследования: наблюдали родных сестер 9,5 и 4,5 лет с острым лекарственным гепатитом, вызванным ибупрофеном в суточной дозе 32 мг/кг (суммарной 3,2 г) и 25 мг/кг (суммарной 2 г) соответственно. Результаты: в обоих случаях выявлялись слабость, тошнота, рвота, желтушность кожи и склер, кожный зуд, многократное повышение уровня сывороточных трансаминаз и маркеров холестаза. Были исключены вирусные гепатиты, аутоиммунный гепатит и некоторые наследственные заболевания печени. Лекарственное поражение печени носило смешанный характер: гепаатоцеллюлярное (цитотоксическое) и холестатическое. Своевременное назначение терапии (дезинтоксикация, глюкокортикостероиды, урсодезоксихолевая кислота) привело к регрессу клинических симптомов заболевания и положительной динамике лабораторных показателей.

Ключевые слова: гепатотоксичность, лекарственный гепатит, токсический гепатит, ибупрофен, дети.

Цит.: О.В. Молочкова, О.Б. Ковалев, О.В. Шамшева, В.Ф. Учайкин. Семейный случай токсического гепатита, вызванного ибупрофеном. *Педиатрия*. 2017; 96 (6): 186–190.

О.В. Molochkova, О.Б. Kovalev, О.В. Shamsheva, V.F. Uchaykin

FAMILY CASE OF TOXIC HEPATITIS CAUSED BY IBUPROFEN

Pirogov Russian National Research Medical University, Moscow, Russia

Контактная информация:

Молочкова Оксана Вадимовна – к.м.н., доц. каф. инфекционных болезней у детей Российского национального исследовательского медицинского университета им. Н.И. Пирогова МЗ РФ
Адрес: Россия, 117997, г. Москва, ул. Островитянова, 1
Тел.: (499) 256-60-26, E-mail: ci-journal@mail.ru
Статья поступила 29.03.17, принята к печати 6.09.17.

Contact Information:

Molochkova Oksana Vadimovna – Ph.D., associate prof. of Infectious Diseases in Children Department, Pirogov Russian National Research Medical University
Address: Russia, 117997, Moscow, Ostrovityanova str., 1
Tel.: (499) 256-60-26, E-mail: ci-journal@mail.ru
Received on Mar. 29, 2017, submitted for publication on Sep. 6, 2017.